

Ghidul privind examinarea ecografică de screening pentru anomalii de sarcină în trimestrul 1, din 09.08.2019

În vigoare de la 10 septembrie 2019

Publicat în Monitorul Oficial, Partea I nr. 738bis din 10 septembrie 2019. Formă aplicabilă la **03 noiembrie 2019**.

Editori: Prof. Dr. Dimitrie Pelinescu-Onciul, Prof. Dr. Radu Vlădăreanu

© Societatea de Obstetrică și Ginecologie din România; Societatea de Ultrasonografie în Obstetrică și Ginecologie din România; Colegiul Medicilor din România, 2019.

Grupul de Coordonare a procesului de elaborare a ghidurilor încurajează schimbul liber și punerea la dispoziție în comun a informațiilor și dovezilor cuprinse în acest ghid, precum și adaptarea lor la condițiile locale.

Orice parte din acest ghid poate fi copiată, reprodusă sau distribuită, fără permisiunea autorilor sau editorilor, cu respectarea următoarelor condiții: (a) materialul să nu fie copiat, reprodus, distribuit sau adaptat în scopuri comerciale; (b) persoanele sau instituțiile care doresc să copieze, reproducă sau distribuie materialul, să informeze Societatea de Obstetrică și Ginecologie din România; Societatea de Ultrasonografie în Obstetrică și Ginecologie din România; Colegiul Medicilor din România; și (c) Societatea de Obstetrică și Ginecologie din România; Societatea de Ultrasonografie în Obstetrică și Ginecologie din România; Colegiul Medicilor din România să fie menționate ca sursă a acestor informații în toate copiile, reproducerile sau distribuțiile materialului.

Acest ghid a fost aprobat de Ministerul Sănătății prin Ordinul cu modificările și completările ulterioare și avizat favorabil de Colegiul Medicilor din România, de Societatea de Obstetrică și Ginecologie din România și Societatea de Ultrasonografie în Obstetrică și Ginecologie din România.

PRECIZĂRI

Ghidurile clinice pentru Obstetrică și Ginecologie sunt elaborate sistematic la nivel național cu scopul de a asista personalul medical pentru a lua decizii în îngrijirea pacientelor cu afecțiuni ginecologice și obstetricale. Ele prezintă recomandări de bună practică medicală clinică bazate pe dovezi publicate, pentru a fi luate în considerare de către medicii obstetricieni/ginecologi și de alte specialități, precum și de celelalte cadre medicale implicate în îngrijirea pacientelor cu afecțiuni ginecologice și obstetricale.

Deși ghidurile reprezintă o fundamentare a bunei practici medicale bazate pe cele mai recente dovezi disponibile, ele nu intenționează să înlocuiască raționamentul practicianului în fiecare caz individual. Decizia medicală este un proces integrativ care trebuie să ia în considerare circumstanțele individuale și opțiunea pacientei, precum și resursele, caracterele specifice și limitările instituțiilor de practică medicală. Se așteaptă ca fiecare practician care aplică recomandările în scopul diagnosticării, definirii unui plan terapeutic sau de urmărire, sau al efectuării unei proceduri clinice particulare să utilizeze propriul raționament medical independent în contextul circumstanțial clinic individual, pentru a decide orice îngrijire sau tratament al pacientei în funcție de particularitățile acesteia, opțiunile diagnostice și curative disponibile.

Instituțiile și persoanele care au elaborat acest ghid au depus eforturi pentru ca informația conținută în ghid să fie corectă, redată cu acuratețe și susținută de dovezi. Dată fiind posibilitatea erorii umane și/sau progresele cunoștințelor medicale, ele nu pot și nu garantează că informația conținută în ghid este în totalitate corectă și completă. Recomandările din acest ghid clinic sunt bazate pe un consens al autorilor privitor la abordările acceptate în momentul actual. În absența dovezilor publicate, ele sunt bazate pe consensul experților din cadrul specialității. Totuși, ele nu reprezintă în mod necesar punctele de vedere și opiniile tuturor clinicienilor și nu le

reflecta în mod obligatoriu pe cele ale Grupului Coordonator.

Ghidurile clinice nu sunt gândite ca directive pentru un singur curs al diagnosticului, managementului sau urmării unui caz, sau ca o modalitate definitivă de îngrijire a pacientei. Variații ale practicii medicale pot fi necesare pe baza circumstanțelor individuale și opțiunii pacientei, precum și resurselor și limitărilor specifice instituției sau tipului de practică medicală. Acolo unde recomandările acestor ghiduri sunt modificate, abaterile semnificative de la ghiduri trebuie documentate în întregime în protocoale și documente medicale, iar motivele modificărilor trebuie justificate detaliat.

Instituțiile și persoanele care au elaborat acest ghid își declină responsabilitatea legală pentru orice inacuratețe, informație percepută eronat, pentru modalitatea de utilizare sau aplicare sau pentru deciziile finale ale personalului medical rezultate din utilizarea sau aplicarea lor. În fiecare caz specific, utilizatorii ghidurilor trebuie să verifice literatura de specialitate specifică prin intermediul surselor independente și să confirme că informația conținută în recomandări, este corectă.

Orice referire la un produs comercial, proces sau serviciu specific prin utilizarea numelui comercial, al mărcii sau al producătorului, nu constituie sau implică o promovare, recomandare sau favorizare din partea Grupului de Coordonare, a Grupului Tehnic de Elaborare, a coordonatorului sau editorului ghidului față de altele similare care nu sunt menționate în document. Nici o recomandare din acest ghid nu poate fi utilizată în scop publicitar sau în scopul promovării unui produs.

Toate ghidurile clinice sunt supuse unui proces de revizuire și actualizare continuă. Cea mai recentă versiune a acestui ghid poate fi accesată prin Internet la adresa www.sogr.ro sau www.sruog.ro.

Grupul de Coordonare a Elaborării ghidurilor

Societatea de Obstetrică și Ginecologie din România

Profesor Dr. Radu Vlădăreanu, președinte

Comisia de Obstetrică și Ginecologie a Ministerului Sănătății

Profesor Dr. Nicolae Suci, președinte

Comisia de Obstetrică și Ginecologie a Colegiului Medicilor din România

Profesor Dr. Radu Vlădăreanu, președinte

Membrii Grupului Tehnic de Elaborare a ghidului

Autori

Prof. Dr. Dimitrie Pelinescu-Onciul

Prof. Dr. Radu Vlădăreanu

Prof. Dr. Florin Stamatian

Dr. Marius-Vicea Calomfirescu

Prof. Dr. Claudiu Mărginean

Prof. Dr. Daniel Mureșan

Prof. Dr. Liana Pleș

Conf. Dr. Iuliana Ceaușu

Conf. Dr. Ștefania Tudorache

Conf. Dr. Dominic Iliescu

Dr. Alina Veduță

Scriitor

Dr. Marius-Vicea Calomfirescu

ABREVIERI

ALARA As Low As Reasonably Achievable

BCF Bătăile cordului fetal

DBP/BPD Diametrul bi-parietal/bi-parietal diameter

GTE Grupului Tehnic de Elaborare

GTR Grupului Tehnic de Revizie

ISUOG International Society of Ultrasound in Obstetrics and Gynecology (Societatea Internațională de Ultrasonografie în Obstetrică și Ginecologie)

LCC/CRL Lungime cranio-caudală/crown-rump length

OGI Organe genitale interne

SRUOG Societatea Română de Ultrasonografie în Obstetrică și Ginecologie

SOGR Societatea de Obstetrică și Ginecologie din România

TN Translucență nucală

WFUMB World Federation of Ultrasound in Medicine and Biology

1 INTRODUCERE

Examinarea ecografică de screening pentru anomalii de sarcină din trimestrul I este o examinare specializată, considerată de rutină (trebuind recomandată tuturor gravidelor) în cadrul îngrijirilor antenatale, acolo unde resursele sunt disponibile și accesibile, efectuarea sa fiind rezervată celor cu competență în ultrasonografia obstetricală și ginecologică nivel II și/sau medicină materno-fetală, sau medicilor de specialitate radiologie-imagistica medicala care au obținut competența de ecografie până în anul 1997 inclusiv.

Examinările ecografice de sarcină având denumirea: "morfologie", "3D-4D", "de screening", "de translucență nucală", "pentru dublu test", realizate la o vârstă gestațională între 11 și 13+6 săptămâni (criteriul măsurabil este LCC/CRL între 45 și 84 mm), sunt asimilate și trebuie efectuate conform acestui Ghid.

Pentru examinare se folosesc echipamente ecografice dotate cu soft de obstetrică-ginecologie și de examinare a fătului în trimestrul I, sonde transabdominale (minim cu frecvențe de 3-6 Mhz) și transvaginale (minim cu frecvențe de 5-9 Mhz), utilizându-se puterea minimă și mărirea maximă a imaginii, care asigură o imagine de bună calitate pentru vizualizarea detaliilor corespunzătoare.

Conform datelor International Society of Ultrasound in Obstetrics and Gynecology (ISUOG) și World Federation of Ultrasound in Medicine and Biology (WFUMB) nu a fost raportat nici un caz de afectare fetală ca urmare a utilizării extinse în peste 40 de ani de ecografie medicală. (10,13)

Totuși, utilizarea ecografiei fără beneficiu medical trebuie evitată, folosită doar de personal medical instruit și se recomandă ca expunerea fetală să fie la un nivel cât mai scăzut astfel încât să fie obținute informațiile medicale necesare (conform principiului ALARA = As Low As Reasonably Achievable). (10-13)

2 SCOP

Rațiunea aplicării metodelor de screening în sarcină este aceea de a scădea ratele de mortalitate și morbiditate perinatală. Examinarea ecografică este o modalitate de investigare acceptabilă pentru populație, are un cost accesibil și are potențialul de a observa aspecte anormale/atipice înainte de apariția manifestărilor clinice.

Prin datarea sarcinii, examinarea ecografică permite instituirea de măsuri de prevenție sau terapeutice în legătură cu prematuritatea, sarcina depășită, screening-ul anomaliilor cromozomiale, anomaliilor de creștere fetală etc.

Ecografia permite recunoașterea fiabilă și precoce a sarcinilor multiple și a corionicității acestora, informații esențiale pentru gestionarea riscurilor și complicațiilor potențiale.

Prin ecografie pot fi identificate patologii curabile ale sarcinii, ceea ce duce uneori la schimbarea gestionării prin orientarea către centre de îngrijire antenatală sau către naștere în centre cu posibilități tehnice și logistice cât mai adaptate.

De asemenea, se pot depista patologii fetale incompatibile cu viața sau incurabile, conform informațiilor medicale cunoscute la momentul și în contextul depistării, cu consecințe asupra deciziilor de îngrijire/terapeutice materno-fetale.

Este eronat să se interpreteze rezultatele normale ale ecografiei în sarcină ca un "certificat de normalitate al

nou-născutului sau al copilului", deoarece nu toate anomaliile se pot identifica ecografic. Nici un proces de screening nu va depista toate anomaliile teoretic identificabile; un examen ecografic "normal" (adică fără anomalii depistate) nu garantează absența unei patologii grave. Există anomalii fetale ce nu pot fi evidențiate ecografic antenatal sau anomalii cu apariție/semiologie ecografică tardivă/progresivă ce nu sunt vizibile în momentul examinării.

Ecografia nu poate exclude anomaliile cromozomiale și sindroamele genetice. Obiectivele acestei examinări ecografice sunt:

- să confirme făt viu;
- să determine cu acuratețe vârsta gestațională (trimestrul I fiind singura perioadă a sarcinii când acest lucru este posibil);
- să determine numărul feților vii (iar în cazul sarcinilor gemelare să determine corionicitatea și amnionicitatea);
- să evalueze anatomia fetală corespunzătoare vârstei gestaționale;
- să evalueze anatomia maternă și anexele sarcinii pentru patologie evidentă cu consecințe nefavorabile.

3 METODOLOGIE DE ELABORARE

3.1 Etapele procesului de elaborare

Societatea Română de Ultrasonografie în Obstetrică și Ginecologie (SRUOG) este o asociație științifică română ce promovează practica medicală performantă și sigură pentru pacienți precum și învățământul și cercetarea de nivel înalt în domeniul imagisticii privind sănătatea femeii.

SRUOG a constituit grupuri de lucru care să dezvolte ghiduri științifice de practică medicală în urma recomandărilor de consens a experților. Acestea reprezintă ceea ce SRUOG, prin experții și membrii săi, consideră optim la momentul emiterii, putând beneficia de modificări în timp, în măsura în care evidențele științifice și practica medicală o determină.

SRUOG, membrii grupurilor de lucru sau membrii săi nu au responsabilitate privind aplicarea acestor recomandări și nici privind interpretarea datelor științifice aferente. Aceste ghiduri au caracter științific fiind influențate de resursele disponibile, protocoalele locale sau alte norme legale.

O primă variantă a acestui Ghid a fost elaborată de un colectiv condus de Prof. Dr. Dimitrie Pelinescu Onciul, Președinte de Onoare al SRUOG, și a fost aprobată de Adunarea Generală SRUOG, cu ocazia celui de-al 2-lea Congres Național SRUOG, Iași, 2014.

În anul 2018 a fost realizat un proces de revizuire și redactare conform consensului experților și profesioniștilor, iar forma actualizată a fost supusă discuțiilor și acceptării în cadrul Congresului Societății Române de Ultrasonografie în Obstetrică și Ginecologie din 2018, București.

Colectivul de lucru SRUOG care a elaborat în 2014 și apoi revizuit în 2018 Ghidul:

Prof. Dr. Dimitrie Pelinescu-Onciul, Prof. Dr. Radu Vlădăreanu, Prof. Dr. Florin Stamatian, Dr. Marius-Vicea Calomfirescu, Prof. Dr. Claudiu Mărginean, Prof. Dr. Daniel Mureșan, Conf. Dr. Liana Pleș, Conf. Dr. Iuliana Ceaușu, Conf. Dr. Ștefania Tudorache, Conf. Dr. Dominic Iliescu, Dr. Mihaela Steriu, Dr. Carmen Cheleș, Dr. Răzvan Rădulescu-Botică, Dr. Alina Veduță.

Prezentul Ghid este realizat sub formă de consens al experților. ⁽¹⁻⁹⁾

Această versiune a fost prezentată și supusă discuției în cadrul unei Reuniuni de Consens care a avut loc la În luna Februarie 2018, conducerea Societății de Obstetrică și Ginecologie (SOGR) a inițiat primii pași pentru revizia ghidurilor clinice pentru obstetrică și ginecologie, stabilindu-se o listă a revizorilor. În cadrul celui de al 17-lea Congres Național de Obstetrică-Ginecologie, din 20-22 Septembrie 2018, s-a luat decizia ca noua conducere să aibă ca prioritate revizia imediată a ghidurilor clinice, precum și elaborarea de noi ghiduri, cum este acesta.

Astfel, noua conducere a SOGR a definitivat și aprobat coordonatorii Grupului Tehnic de Revizie (GTR) și de Elaborare (GTE), pentru fiecare subiect. Pentru fiecare ghid, coordonatorul a nominalizat componența GTR și

GTE, incluzând un scriitor și o echipă de redactare, precum și un număr de experți externi pentru recenzia ghidului. Pentru facilitarea și integrarea procesului de elaborare a tuturor ghidurilor, SOGR a contractat un integrator.

Ghidul elaborat, odată finalizat de coordonator, a fost trimis pentru revizia externă la 2 experți selectați. De asemenea, ghidul a fost postat pentru transparență, propuneri și comentarii pe site-ul SOGR: <https://sogr.ro/ghiduri-clinice>. Coordonatorul a luat în considerare și a încorporat după caz comentariile și propunerile de modificare făcute de evaluatorii externi și de pe site și au redactat versiunea finală a ghidului.

Pe parcursul ghidului, prin termenul de medic(ul) se va înțelege medicul de specialitate Obstetrică-Ginecologie, căruia îi este dedicat în principal ghidul clinic. Acolo unde s-a considerat necesar, specialitatea medicului a fost enunțată în clar, pentru a fi evitate confuziile de atribuire a responsabilității actului medical.

Această versiune a fost prezentată și supusă discuției în cadrul unei Reuniuni de Consens care a avut loc la București, 29-30 martie 2019, organizată și finanțată de SOGR. Ghidul a fost dezbătut și agreat prin consens din punct de vedere al conținutului tehnic, gradării recomandărilor și al formulării. Participanții la Reuniunea de Consens sunt prezentați în [Anexa 1](#).

Evaluarea finală a elaborării ghidului a fost efectuată utilizând instrumentul AGREE. Ghidul a fost aprobat formal de către Comisia de Obstetrică și Ginecologie a Ministerului Sănătății, Comisia de Obstetrică și Ginecologie a Colegiul Medicilor din România și Societatea de Obstetrică și Ginecologie din România, inițiatorul.

Acest ghid a fost aprobat de Ministerul Sănătății Publice prin Ordinul și de Colegiul Medicilor prin documentul și de Societatea de Obstetrică și Ginecologie din România în data de 30 Martie 2019.

3.2 Data reviziei

Acest ghid clinic va fi revizuit în 2022 sau în momentul în care apar dovezi științifice noi care modifică recomandările făcute.

4 STRUCTURĂ

Aceste standarde și recomandări necesită o adaptare permanentă în conformitate cu progresul tehnologiilor medicale și a sistemelor de sănătate și vor fi revizuite periodic în funcție de informațiile noi care apar.

Acest ghid pentru obstetrică și ginecologie este prezentat sub formă de consens al experților.

5 CONȚINUT

TEHNICA DE EFECTUARE

Examinarea ecografică pentru screeningul anomaliilor sarcinii din trimestrul I se efectuează între 11 și 13⁺⁶ săptămâni de amenoree (criteriul măsurabil este LCC/CRL între 45 și 84 mm), perioada optimă fiind la sfârșitul săptămânii a 12-a și începutul săptămânii a 13-a (criteriul măsurabil este LCC/CRL între 60 și 75 mm).

Examinarea ecografică de screening pentru anomalii în sarcină în trimestrul 1, trebuie să cuprindă:

a) Confirmarea fătului viu

Confirmarea fătului viu se face prin evidențierea bătăilor cordului fetal (BCF) în timp real și măsurarea frecvenței acestora în modul M sau Doppler pulsat (utilizate cât mai scurt timp). Într-o sarcină multiplă, viabilitatea trebuie evaluată la fiecare făt.

b) Determinarea vârstei gestaționale

Determinarea vârstei gestaționale se face pe baza lungimii cranio-caudale (LCC/CRL) măsurată pe secțiunea sagitală mediană a fătului, cu fătul în poziție neutră (utilizarea altor parametri are o lipsă de precizie prea mare în trimestrul 1 pentru a-i recomanda în practica curentă; diametrul biparietal (DBP/BPD) poate fi utilizat în situația în care nu poate fi măsurat corespunzător LCC/CRL și trebuie precizat și documentat acest aspect).

c) Determinarea numărului de feți vii (în sarcina multiplă: evaluarea corionicității și amnionicității prin evidențierea sacilor amniotici și a prezenței semnelui "lambda" sau "T").

d) Evaluarea anatomiei sarcinii - toate elementele considerate de rutină din acest ghid și care sunt discutate

mai jos trebuie evaluate. În situația în care unele elemente nu pot fi evaluate corespunzător trebuie explicat acest aspect, oferirea opțiunii reevaluării ulterior a acestora sau a reexaminării de second opinion fiind adecvată de multe ori. Suplimentar pot fi evaluate și alte elemente, conform cu competențele legale, expertiza și experiența examinatorului, aparatura utilizată și motivația/indicația medicală.

1. Capul fetal

Forma, osificarea craniană, ecoul median intracerebral complet antero-posterior, plexurile coroide bilaterale, simetria structurilor.

2. Fața fetală - Orbitale bilaterale, profilul feței, osificarea osului nazal.

3. Gâtul

Aliniamentul cu trunchiul în toate planurile spațiale, lipsa acumulărilor lichidiene cum ar fi: hygroma sau sacii limfatici jugulari.

Translucența nucală (TN), ce se raportează măsurată în mm (măsurată folosind o magnificare a imaginii la care ce mai mică mutare a caliper-ului să modifice cu cel mult 0,1 mm rezultatul măsurătorii)

4. Toracele

Peretele toracic fără defecte, ambele arii pulmonare prezente, prezența interfeței (anecogenitate/hipocogenitate identificată cu diafragma) ce separă cavitățile abdominală și toracică, fără efuziuni pleurale, tumori sau structuri atipice.

5. Cordul fetal

Ritmul cardiac regulat, poziția inimii pe partea stângă, axul cardiac la stânga.

Opțional, în situația în care aparatura și instruirea examinatorului o permit: examinare Doppler pentru a evidenția 2 fluxuri sanguine atrio-ventriculare separate și convergența aorto-pulmonară ("semnul V/Y").

6. Abdomenul fetal

Prezența stomacului în cadranul superior stâng subdiafragmatic, prezența rinichilor bilaterali sau a vezicii urinare.

7. Peretele abdominal

Insertia normală a cordonului ombilical, absența defectelor (a omfalocelului pentru LCC/CRL >55 mm și a gastroschizisului).

8. Coloana vertebrală

Vertebrele corect aliniată (longitudinal și transversal), tegument supraiacent intact.

9. Membrele

Prezența a două membre inferioare și două membre superioare cu câte 3 segmente.

10. Organele genitale externe ale fătului

Au fost descrise în literatură modalități de a face prezumții prin evaluarea mărimii și orientării tuberculului genital, dar nefiind suficient de precise se impune absența precizării în trimestrul 1.

11. Placenta

Localizarea și ecostructura regulată, prezența de spații chistice, tumori, acumulări lichidiene mari.

12. Cordonul ombilical

Existența a 3 vase (2 artere și o venă) obiectivat prin evidențierea arterelor ombilicale latero-vezical.

13. Colul uterin (preferabil examinat transvaginal pentru pacientele cu antecedente de naștere prematură/avort în trimestrul al doilea prin incontinență cervicală). Se măsoară lungimea canalului cervical în mm.

14. Anomalii evidente ale OGI materne

În sarcină evaluarea detaliată și fiabilă a organelor genitale interne materne nu este posibilă de rutină.

6 ASPECTE ADMINISTRATIVE

Se recomandă ca toate elementele morfologice să fie evaluate/notate în raportul de examinare ca: "aspect normal /aspect anormal/ neevaluat corespunzător".

În raportul de examinare expresia "aspect normal" semnifică că structura sau organul precizate au fost vizualizate de examinator și au părut/au fost interpretate ca normale de acesta.

Totuși, ca în cazul tuturor examinărilor de screening, pot exista interpretări cu rezultate imprecise.

Documentarea imagistică a tuturor elementelor precizate pentru toate examinările poate fi benefică în sensul reducerii neclarităților și a litigiilor.

Nu este recomandată înregistrarea examinărilor ca și film sau realizarea de examinări 3D/4D în afara indicațiilor științifice pentru documentarea normalității sau anomaliilor depistate. Cu toate acestea, se recunoaște influența acestora asupra factorului psihologic de legătura parentală.

În raportul de examinare se recomandă să se includă și încadrarea parametrilor mășurați în standardele de normalitate (pot fi folosite nomogramele corespunzătoare).

Raportul de examinare va conține o sinteză asupra celor constatate de examinator.

Se vor consemna elementele de rutină care din varii motive nu au fost vizualizate în timpul examinării. Reexaminarea pentru clarificarea normalității sau anomaliilor acestora se consideră a fi benefică și este încurajată de acest ghid.

În sinteza examinării se vor consemna dificultățile de examinare (poziție fetală nefavorabilă, placenta localizată anterior, exces de țesut adipos etc.).

În cazul evidențierii sau suspiciunii de anomalii acestea vor fi precizate și se va prezenta posibilitatea examinării supraspecializate, de către alte specialități și a examinării pentru o a doua opinie.

Examinatorul poate să facă remarci, să precizeze/sugereze un diagnostic și să facă recomandări, în limitele specialității și competențelor sale, în cadrul sintezei din raportul de examinare.

Se recomandă atașarea la raportul de examinare a imaginilor din [Anexa 2](#).

7 BIBLIOGRAFIE

1. Salomon LJ, Alfirevic Z, Bilardo CM, Chalouhi GE, Ghi T, Kagan KO, Lau TK, Papageorghiou AT, Raine-Fenning NJ, Stirnemann J, Suresh S, Tabor A, Timor-Tritsch IE, Toi A, Yeo G -ISUOG Practice Guidelines: performance of first-trimester fetal ultrasound scan. *Ultrasound Obstet Gynecol* 2013; 41: 102-113
2. NICE. Antenatal care: Routine care for the healthy pregnant woman. National Institute for Health and Clinical Excellence: London, 2010
3. Nicolaides KH, Sebire NJ, Snijders RJM. The 11-14 week scan. Diploma in Fetal Medicine Series. The Parthenon Publishing Group, London 1999
4. Timor-Trisch IE, Fuchs KM, Monteagudo A, D'Alton ME. Performing a fetal anatomy scan at the time of first-trimester screening. *Obstet Gynecol* 2009; 113: 402/407
5. Kagan KO, Wright D, Baker A, Sahota D, Nicolaides KH. Screening for trisomy 21 by maternal age, fetal nuchal translucency thickness, free beta-human chorionic gonadotropin and pregnancy-associated plasma protein-A. *Ultrasound Obstet Gynecol* 2008; 31: 618-624
6. Kagan KO, Cicero S, Stamboulidou I, Wright D, Nicolaides KH. Fetal nasal bone in screening for trisomies 21, 18, 13 and Turner syndrome at 11-13 weeks of gestation. *Ultrasound Obstet Gynecol* 2009; 33: 259- 264
7. Kagan KO, Valencia C, Livanos P, Wright D, Nicolaides KH. Tricuspid regurgitation in screening for trisomies 21, 18, 13 and Turner syndrome at 11+0 to 13+6 weeks of gestation. *Ultrasound Obstet Gynecol* 2009; 33: 18-22
8. Nerea Maiz, David Wright, Ana Fatima, A. Ferreira, Argyro Syngelaki, Kypros H. Nicolaides - A Mixture Model of Ductus Venosus Pulsatility Index in Screening for Aneuploidies at 11-13 Weeks' Gestation - *Fetal Diagn Ther* 2012;31:221-229
9. David Chitayat, Sylvie Langlois, R. Douglas Wilson - Prenatal Screening for Fetal Aneuploidy in Singleton Pregnancies - *J Obstet Gynaecol Can* 2011;33(7):736-750
10. Rapid Response Group (J.S. ABRAMOWICZ, G. KOSSOFF, K. MARSÂL and G. TER HAAR) - ISUOG

Safety Statement, Ultrasound Obstet Gynecol 2000; 16: 594±596.

11. ISUOG Bioeffects and Safety Committee (J. S. ABRAMOWICZ, G. KOSSOFF, K. MARSAL and G. TER HAAR) - ISUOG Safety Statement - Ultrasound Obstet Gynecol 2003; 21: 100. DOI: 10.1002/uog.36

12. Bioeffects and Safety Committee (K. SALVESEN, C. LEES, J. ABRAMOWICZ, C. BREZINKA, G. TER HAAR and K. MARSAL) - ISUOG statement on the safe use of Doppler in the 11 to 13 + 6-week fetal ultrasound examination Ultrasound Obstet Gynecol - (2011). DOI: 10.1002/uog.9026

13. Bioeffects and Safety Committee (K. SALVESEN, C. LEES, J. ABRAMOWICZ, C. BREZINKA, G. TER HAAR and K. MARSAL) - ISUOG-WFUMB statement on the non-medical use of ultrasound, 2011 - Ultrasound Obstet Gynecol 2011; 38: 608. DOI: 10.1002/uog10107

8 ANEXE

ANEXA Nr. 1

Lista participanților la Reuniunea de Consens de la București, 29- 30 martie 2019

Prof. Dr. Radu Vlădăreanu, București

Prof. Dr. Daniel Mureșan, Cluj-Napoca

Prof. Dr. Nicolae Suciu, București

Prof. Dr. Gabriel Bănceanu, București

Prof. Dr. Elvira Bratilă, București

Prof. Dr. Ștefan Buțureanu, Iași

Prof. Dr. Crîngu Ionescu, București

Prof. Dr. Claudiu Mărginean, Târgu Mureș

Prof. Dr. Claudia Mehedințu, București

Prof. Dr. Dan Mihu, Cluj-Napoca

Prof. Dr. Marius Moga, Brașov

Prof. Dr. Mircea Onofriescu, Iași

Prof. Dr. Gheorghe Peltecu, București

Prof. Dr. Lucian Pușcașiu, Târgu-Mureș

Prof. Dr. Liana Pleș, București

Prof. Dr. Manuela Russu, București

Prof. Dr. Demetra Socolov, Iași

Prof. Dr. Răzvan Socolov, Iași

Prof. Dr. Florin Stamatian, Cluj-Napoca

Prof. Dr. Anca Stănescu, București

Prof. Dr. Vlad Tica, Constanța

Conf. Dr. Costin Berceanu, Craiova

Conf. Dr. Elena Bernad, Timișoara

Conf. Dr. Iuliana Ceaușu, București

Conf. Dr. Radu Chicea, Sibiu

Conf. Dr. Alexandru Filipescu, București

Conf. Dr. Gheorghe Furău, Arad

Conf. Dr. Dominic Iliescu, Craiova

Conf. Dr. Laurentiu Pirtea, Timișoara

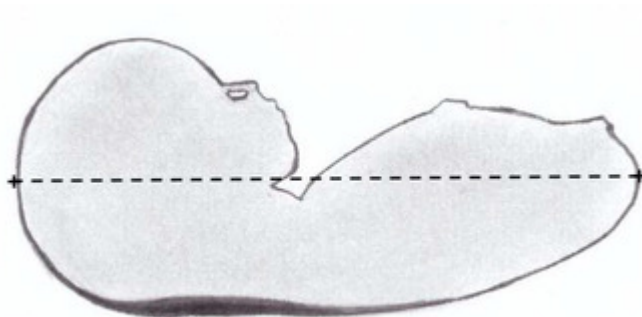
Conf. Dr. Ștefania Tudorache, Craiova

ȘL Dr. Șerban Nastasia, București

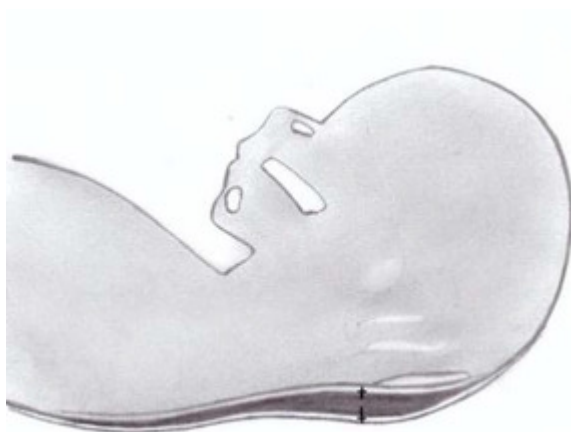
Dr. Marius Calomfirescu, București

Imagini recomandate a se atașa la raportul de examinare

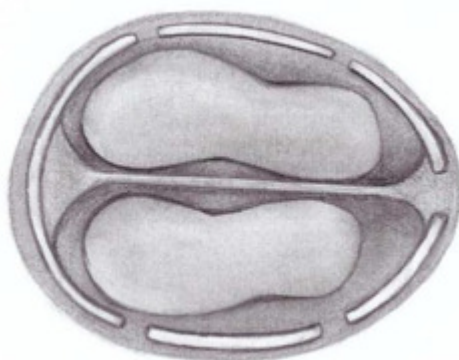
- măsurarea LCC/CRL;



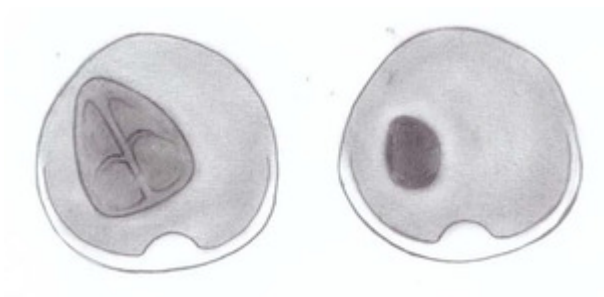
- măsurarea TN;



- craniul cu encefal/plexuri coroide;



- inimă și stomac pe aceeași parte a fătului;



- imaginea de inserție a membranelor separatoare la nivel placentar în sarcina gemelară.

